

Case report

Remote Anchorage Solutions for Atrophic Maxilla: Application of the PATZi Protocol in Patients at the Faculty of Dentistry, UFM – A Case Series

Jimmy Sandoval ¹⁾ Rodrigo Cayarga ^{1,3)} Erick Lima ^{1,3)} Luis Grisolia ^{2,3)} Juan Gonzalez ³⁾

1) Advanced Implantology Department. Faculty of Dentistry, Francisco Marroquín University, Guatemala.

2) Restorative Department. Faculty of Dentistry, Francisco Marroquín University, Guatemala.

3) Continues Education Department. Faculty of Dentistry, Francisco Marroquín University, Guatemala.

Abstract

Maxillary bone atrophy, characterized by reduced bone density and diminished height and thickness, presents significant challenges during the surgical and restorative phases of dental implant treatment. Traditional rehabilitation with mucosa-supported complete dentures often leads to patient discomfort, limited prosthetic stability, and progressive alveolar bone resorption. In contrast, implant-supported prostheses have emerged as a superior solution, offering improved retention, stability, and masticatory function. However, bone volume deficiency and inadequate anterior-posterior spread often complicate implant placement in atrophic maxillas.

The PATZi protocol has been developed as a systematic approach to addressing these challenges, utilizing both conventional and remote anchorage dental implants to optimize prosthetic rehabilitation in atrophic maxillas. This protocol enables the immediate loading of provisional fixed prostheses through a structured algorithm that prioritizes implant placement based on anatomical suitability and primary stability.

The sequence begins with pterygoid implants (P1) and proceeds to anterior bicortical anchorage sites (A1 or A2), followed by conventional angled implants in the premolar region (T1 or T2). Zygomatic implants (Z1, Z2, Z3) serve as a last resort in cases of insufficient stability.

By establishing a clear surgical framework, the PATZi protocol ensures consistent outcomes and facilitates immediate prosthetic loading, with a recommended insertion torque of at least 30 Ncm per implant or a total of 120 Ncm. This innovative approach enhances patient satisfaction, prosthetic function, and long-term success in the rehabilitation of atrophic maxillas.

Key words : Alveolar bone resorption, Immediate loading, Bicortical anchorage, Pterygoid implants, Zygomatic implants, Transnasal implants, PATZi protocol, Remote anchorage implants, Insertion torque, Atrophic maxilla

Background:

Maxillary bone atrophy is defined as bone resorption that is clinically observed as a decrease in bone density and a reduction in height and thickness, complicating both the surgical and restorative phases of dental implant treatment.¹ The rehabilitation of these patients is challenging, as achieving prosthetic stability, proper phonetics, and stable masticatory function remains a major concern.²

Traditionally, treatment for these patients has relied on mucosa-supported complete dentures—acrylic devices designed to replace lost and/or atrophied soft and hard tissues. These removable prostheses are strictly supported by the maxillary mucosa.¹ However, complete dentures have notable disadvantages, including poor stability, inadequate support and retention, and patient discomfort, as they can cause soft tissue irritation.³ Furthermore, their use can contribute to continuous alveolar bone atrophy, affecting both vertical and horizontal bone dimensions.²

The ideal solution for these patients is an implant-supported prosthesis, which offers superior retention, stability, and masticatory function, ultimately improving patient quality of life.⁴ The All-on-4 configuration, introduced by P. Maló,⁵ has been widely adopted for implant-supported prosthetic rehabilitation. However, one of the primary challenges in implantology remains insufficient bone volume and inadequate anterior-posterior spread.⁶

In this context, the PATZi protocol has emerged as a promising technique for prosthetic rehabilitation in atrophic maxillas. This systematic algorithm integrates conventional dental implants (angled, parallel) and remote anchorage dental implants (pterygoid, nasopalatine, nasal spine, transnasal, transsinus, zygomatic) in a logical sequence, with the primary goal of enabling immediate loading of a provisional fixed prosthesis.⁶

The PATZi protocol provides a structured surgical sequence for implant placement in atrophic maxillas. It begins with the placement of pterygoid implants (P1) in the molar region of the maxilla. If adequate primary stability is not achieved, the implant is classified as failed (Px).^{6,7}

The next step involves placing implants in the anterior region of the maxilla with bicortical anchorage. Anatomical sites such as the nasal spine, piriform bone, and lateral nasal wall are used (category A1). If these areas are contraindicated, transnasal implants are placed (category A2). If the required insertion torque is not achieved, the implant is classified as failed (Ax).^{6,7}

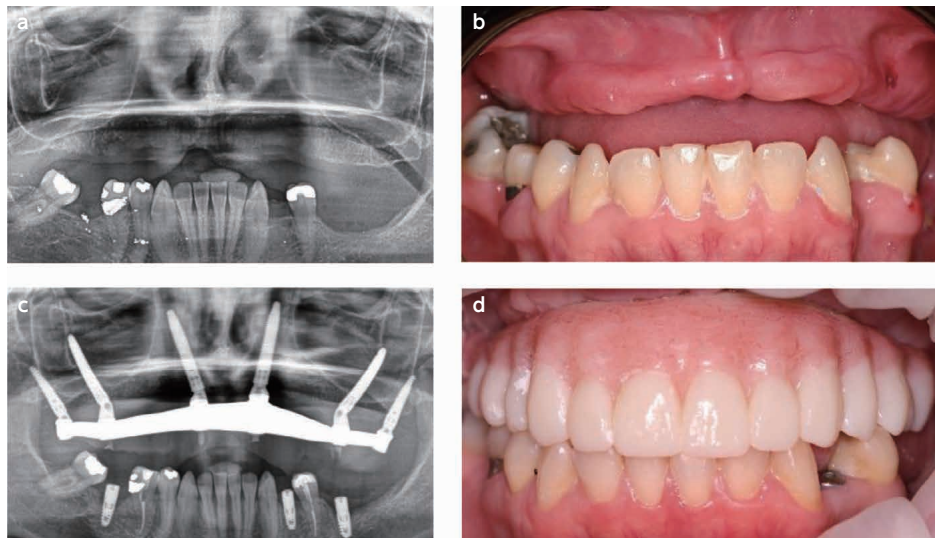
Conventional angled implants are then placed in the premolar region without bicortical anchorage (category T1). If this is not feasible, remote anchorage in the lateral nasal wall is used (category T2). If primary stability is not obtained, the implant is classified as failed (Tx).^{6,7}

Finally, if any of the previous categories fail, zygomatic implants serve as a last resort. These can be placed in the premolar (Z1), molar (Z2), or anterior (Z3) region, depending on the implant emergence site.^{6,7}

The PATZi protocol provides a systematic and structured framework for placing dental implants in atrophic maxillas, ensuring an optimal biomechanical configuration and facilitating the immediate loading of implant-supported prostheses. While no specific minimum insertion torque has been established, a minimum of 30 Ncm per implant or a total insertion torque of 120 Ncm is generally required for immediate loading.⁶

By following this protocol, surgeons can achieve consistent outcomes while effectively planning for any necessary future interventions.

The PATZi protocol applied:



(Fig.1)

- Female patient, 44 years old, with bone loss due to periodontal disease and a traumatic injury.
- Clinical situation of the patient, before the surgery.
- Following the PATZi algorithm in this case, first pterygoid implants were placed bilaterally P1, attention was then directed to the anterior region, where bilateral intra alveolar implants don't achieve a primary stability, so extra alveolar implants that engaged the lateral nasal wall bone were achieved A2, traditional tilted implants and transsinus implants were attempt and don't show primary stability Tx. PATZi protocol demonstrates the indication for zygomatic implants, so Z1 configuration zygomatic implants were placed satisfactorily.
- Clinical photography, after delivery of the final prosthesis, rehabilitation with hybrid prosthesis after 6 months.

Objective:

The purpose of this case series is to contribute to documentation by presenting the application of the PATZi protocol in atrophic maxilla.

Materials and Methods

A total of 15 patients with atrophic maxillae were treated at the Faculty of Dentistry, Francisco Marroquín University between January 2023 and October 2023. Surgical procedures were performed using the PATZi protocol by the O.R.C.A.A. surgical team.

Implant Placement Summary

A total of 112 dental implants were placed, including:

- 30 pterygoid (P) implants
- 30 anterior (A) implants
- 30 tilted (T) implants

Due to insufficient primary stability ($\geq 35N$) for immediate prosthesis loading and to enhance anteroposterior distribution, an additional 22 zygomatic implants (Zi) were placed as follows:

- 10 implants emerging in the premolar region (Z1)
- 8 implants emerging in the molar region (Z2)
- 4 implants emerging in the anterior region (Z3)

Data Collection & Evaluation

Preoperative demographic data were recorded.

Primary stability of immediate implants was assessed.

Immediate loading feasibility after surgery was evaluated (Table 1).

(Table 1) Demographics, primary stability of implant and prosthesis immediate load.

Case	Age	Gender	Pterygoid implant		Anterior implant		Tilted implant		Zygomatic implant		Immediate load
			R	L	R	L	R	L	R	L	
1	67	M	Px	P1	A1	A1	T1	T1	Z2	-	YES
2	53	F	P1	Px	A2	A2	T1	T1	Z2	Z1	YES
3	55	M	P1	P1	A1	A1	T1	T1	-	-	YES
4	49	F	P1	P1	A1	A1	Tx	Tx	Z2	Z2	YES
5	58	M	P1	P1	Ax	Ax	Tx	Tx	Z1,Z3	Z1, Z3	YES
6	46	F	P1	P1	A1	A1	T1	Tx	-	Z2	YES
7	69	M	P1	P1	A1	A1	T1	T1	-	-	YES
8	63	M	P1	P1	A1	A1	T1	T1	-	-	YES
9	44	F	P1	P1	A1	A1	T1	Tx	-	Z2	YES
10	73	M	P1	P1	A1	A1	Tx	Tx	Z2	Z2	YES
11	68	M	P1	P1	A2	A2	Tx	T2	Z1	-	YES
12	49	F	P1	P1	A2	A2	Tx	Tx	Z1	Z1	YES
13	62	M	P1	P1	A1	A1	T1	T1	-	-	YES
14	66	F	P1	P1	Ax	Ax	Tx	Tx	Z1,Z3	Z1,Z3	YES
15	58	F	P1	P1	A1	A1	Tx	Tx	Z1	Z1	YES

P= Pterygoid Implant A1= Intraalveolar Anterior Implant A2= Transnasal Anterior Implant T1= Tilted Implant Intraalveolar T2= Tilted Implant Extraalveolar Z1= Zygomatic Implant Premolar Region Z2= Zygomatic Implant Molar Region Z3= Zygomatic Implant Anterior Region

Results:

The 15 patients treated with the PATZi protocol, 7 were female and 8 were male, with an age range of 44 to 73 years. Of the 112 implants placed, 28/30 pterygoid implants, 26/30 anterior implants (20 intra-alveolar (A1), 6 transnasal (A2)), and 15/30 tilted implants showed primary stability. All patients received immediate loading of dental implants after the surgery.

Conclusions and clinical implications:

The PATZi protocol, in the hands of expert clinicians, incorporating both conventional and remote anchorage implants, resolves cases of severe maxillary atrophy and is a viable alternative to achieving primary stability and obtaining immediate loading of dental implants. In particular cases where primary stability for immediate loading and adequate anteroposterior distribution were not achieved, the placement of zygomatic implants is indicated.

However, the observation period in this study may be too short to assess the long-term success or failure of the protocol fully. Follow-up observations should include evaluating the longevity of the implants, assessing prosthetic stability, and monitoring potential complications such as implant failure, bone resorption, or prosthesis misfit. Regular post-surgical assessments, including radiographic analysis and clinical examinations at 6 months, 1 year, and annually thereafter, would provide a more comprehensive understanding of the protocol's long-term efficacy and safety. Future

studies with longer follow-up periods are essential to validate these findings and further refine the application of the PATZi protocol.

References

1. The Glossary of Prosthodontic Terms 2023: Tenth Edition. (2023). *The Journal of prosthetic dentistry*, 130(4 Suppl 1), e1–e3.
2. Bedrossian, E., Sullivan, R. M., Fortin, Y., Malo, P., & Indresano, T. (2008). Fixed-prosthetic implant restoration of the edentulous maxilla: a systematic pretreatment evaluation method. *Journal of oral and maxillofacial surgery : official journal of the American Association of Oral and Maxillofacial Surgeons*, 66(1), 112–122.
3. Zarb, George & Bolender, C.L.. (2004). *Prosthodontic treatment for edentulous patients: complete dentures and implant-supported prostheses*. 12 th ed. St. Louis: Mosby Inc. 190-207.
4. Schwarz F, Schär A, Nelson K, Fretwurst T, Flügge T., & Ramanauskaite A, Recommendations for Implant-Supported Full-Arch Rehabilitations in Edentulous Patients: The Oral Reconstruction Foundation Consensus Report. *International Journal of Prosthodontics*. 2021;34.
5. Maló, P., Rangert, B., & Nobre, M. (2003). "All-on-Four" immediate-function concept with Brånemark System implants for completely edentulous mandibles: a retrospective clinical study. *Clinical implant dentistry and related research*, 5 Suppl 1, 2–9.
6. Ponnusamy, S., Gonzalez, J., & Holtzclaw, D. (2023). A systematic approach to restoring full arch length with maxillary fixed implant reconstruction: The PATZi protocol. *The International Journal of Oral & Maxillofacial Implants*, 38(5), 996-1004.
7. Holtzclaw, D. (2023). Remote anchorage solutions for severe maxillary atrophy: Zygomatic implants, pterygoid implants, transnasal implants, piriform rim implants, nasopalatine implants, and trans-sinus dental implants. *Zygoma Partners, LLLP*

Case report

萎缩性上颌骨的远程锚定解决方案： PATZi 方案在 UFM 牙科学院患者中的应用—病例系列研究

Remote Anchorage Solutions for Atrophic Maxilla: Application of the PATZi Protocol in Patients at the Faculty of Dentistry, UFM – A Case Series

Jimmy Sandoval¹⁾ Rodrigo Cayarga^{1,3)} Erick Lima^{1,3)} Luis Grisolia^{2,3)} Juan Gonzalez³⁾

1) Advanced Implantology Department. Faculty of Dentistry, Francisco Marroquín University, Guatemala.

2) Restorative Department. Faculty of Dentistry, Francisco Marroquín University, Guatemala.

3) Continues Education Department. Faculty of Dentistry, Francisco Marroquín University, Guatemala.

摘要

上颌骨萎缩的特征是骨密度降低以及高度和厚度减少，在牙科种植治疗的外科和修复阶段带来了重大挑战。传统的黏膜支持型全口义齿通常会导致患者不适，义齿稳定性差，并加速牙槽骨的持续吸收。相比之下，种植支持型义齿已成为更优的解决方案，提供更好的固位力，稳定性和咀嚼功能。然而，骨量不足和前后向支撑不足常常使萎缩性上颌骨的种植体植入变得复杂。

为应对这些挑战，PATZi 方案被开发为一种系统性方法，结合传统种植体和远程锚定种植体，以优化萎缩性上颌骨的修复重建。该方案采用结构化算法，根据解剖适应性和初始稳定性确定种植体植入顺序，从而实现临时固定修复体的即刻负重。

种植顺序如下：首先植入翼突种植体（P1），然后植入前牙区的双皮质锚定种植体（A1 或 A2），随后在前磨牙区植入传统的倾斜种植体（T1 或 T2）。如果仍无法获得足够的稳定性，颧骨种植体（Z1, Z2, Z3）将作为最后的选择。

通过建立清晰的手术框架，PATZi 方案确保了一致的治疗效果，并促进即刻修复负重，推荐的植入扭矩为每颗种植体至少 30 Ncm，或总扭矩达到 120 Ncm。

这一创新性方法提高了患者满意度，修复体功能，并在萎缩性上颌骨的重建中实现长期成功。

关键词 (Key word) :

Key words : Alveolar bone resorption, Immediate loading, Bicortical anchorage, Pterygoid implants, Zygomatic implants, Transnasal implants, PATZi protocol, Remote anchorage implants, Insertion torque, Atrophic maxilla

背景

上颌骨萎缩被定义为骨吸收，其临床表现为骨密度降低以及高度和厚度的减少，从而导致牙科种植治疗的外科和修复阶段变得更加复杂。¹ 这些患者的康复面临诸多挑战，其中义齿的稳定性，正确的语音功能以及稳定的咀嚼能力仍然是主要关注点。²

传统上，这类患者的治疗主要依赖于黏膜支持型全口义齿，这是一种由丙烯酸材料制成的装置，用于替代丧失或萎缩的软硬组织。这些可摘义齿仅依靠上颌黏膜支撑。¹ 然而，全口义齿存在明显缺点，包括稳定性差，支撑力和固位力不足，以及患者的不适感，它们还可能引起软组织刺激。³ 此外，长期使用黏膜支持型义齿可能会加速牙槽骨的持续萎缩，影响垂直和水平骨量。²

对于这些患者来说，种植支持型修复体是更理想的解决方案，它提供了更优的固位力，稳定性和咀嚼功能，最终改善患者的生活质量。⁴ 其中，P. Maló 提出的 All-on-4 方案⁵ 已被广泛应用于种植支持型修复的重建。然而，种植治疗中的主要挑战之一仍然是骨量不足以及前后向支撑不足，⁶ 这使得种植体的植入变得更加困难。

在此背景下，PATZi 方案已成为萎缩性上颌骨修复重建的有前景技术

PATZi 方案作为一种系统性算法，在萎缩性上颌骨修复中展现出良好的应用前景。该方案依照逻辑顺序整合了常规种植体（倾斜型，平行型）和远程锚定种植体（翼突，鼻口盖，鼻棘，经鼻，经上颌窦，颧骨），其主

要目标是实现临时固定修复体的即刻负重。⁶

PATZi 方案提供了一套规范化的手术步骤，用于萎缩性上颌骨的种植体植入。

种植体植入顺序

1 第一步：翼突种植体（P1）

首先在上颌磨牙区植入翼突种植体（P1）。

如果未能获得足够的初期稳定性，则该种植体被视为失败（P_x）。^{6,7}

2 第二步：前牙区种植体（双皮质固定）

在鼻棘，梨状口缘，外侧鼻壁等解剖部位植入双皮质锚定种植体（A1 类别）。

如果这些区域存在禁忌症，则选择经鼻种植体（A2 类别）。

若未能达到所需的植入扭矩，则该种植体被视为失败（A_x）。^{6,7}

然后，在前磨牙区植入常规倾斜种植体（T1 类），无需双皮质锚固。

如果此方法不可行，则采用远程锚固至鼻侧壁（T2 类）。

若无法获得初期稳定性，则该种植体被归类为 **失败（T_x）。^{6,7}

最后，如果上述所有方案均失败，则颧骨种植体作为最终选择。

根据种植体的穿出位置，可将其植入以下区域：

前磨牙区（Z1），磨牙区（Z2），前牙区（Z3）。^{6,7}

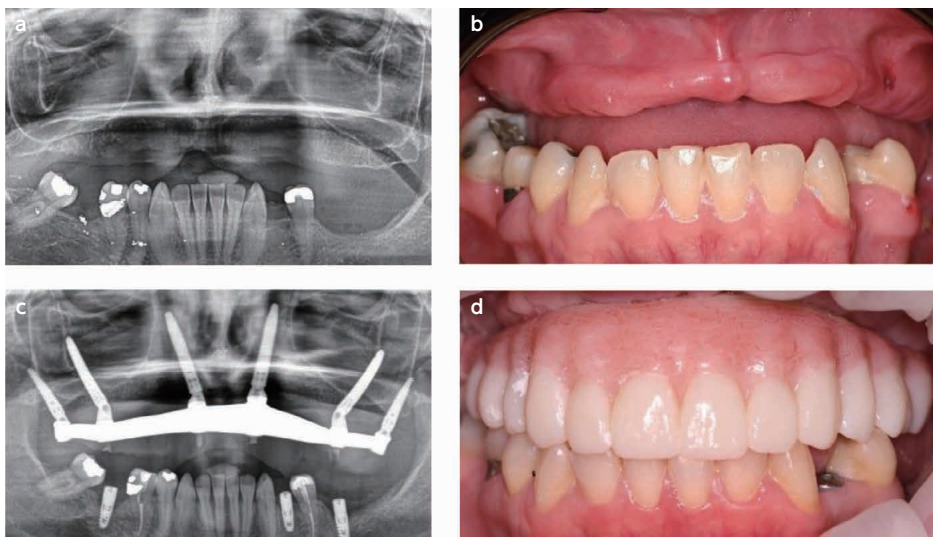
PATZi 方案的临床意义

PATZi 方案为萎缩性上颌骨的种植体植入提供了一套系统化，结构化的手术框架，确保最佳的生物力学配置，并促进种植支持修复体的即刻负重。

尽管尚未确定具体的最小植入扭矩，但通常要求每颗种植体至少 30 Ncm，或总植入扭矩达到 120 Ncm，以实现即刻负重。⁶

通过遵循此方案，外科医生能够获得一致的治疗结果，同时有效规划未来可能需要的干预措施。

PATZi 方案的应用



(图1)

a) 患者信息 44岁女性，因牙周病和外伤导致骨丧失。

b) 术前临床状况 术前患者的临床评估。

c) PATZi方案的实施 首先，根据PATZi方案，在双侧植入翼突种植体（P1）。

接着，关注前牙区，发现双侧牙槽内种植体无法获得初期稳定性，因此改为牙槽外种植体（A2），固定于外侧鼻壁骨。

随后，尝试常规倾斜种植体和经上颌窦种植体，但均未能获得初期稳定性（T_x）。

根据PATZi方案，符合使用颧骨种植体的适应证，因此植入Z1配置的颧骨种植体，并获得满意的初期稳定性。

d) 术后临床影像 最终修复体交付6个月后，拍摄的**混合式修复体（hybrid prosthesis）**修复影像，显示成功的修复效果。

目标

本病例系列的目的是通过展示 PATZi 方案在萎缩性上颌骨中的应用，为其临床记录和文献资料的积累提供贡献。

材料与方法

2023 年 1 月至 2023 年 10 月期间，共有 15 名萎缩性上颌骨患者在弗朗西斯科·马罗金大学牙科学院接受治疗。所有外科手术均由 O.R.C.A.A. 外科团队采用 PATZi 方案进行操作。

种植体植入概述

共植入 112 颗牙种植体，具体分布如下：

30 颗翼突 (P) 种植体

30 颗前牙区 (A) 种植体

30 颗倾斜 (T) 种植体

由于部分种植体初期稳定性不足 ($\geq 35\text{N}$)，无法实现即刻修复负重，且为优化前后向分布，额外植入 22 颗颧骨 (Zi) 种植体，具体如下：

10 颗位于前磨牙区 (Z1)

8 颗位于磨牙区 (Z2)

4 颗位于前牙区 (Z3)

数据收集与评估

记录术前人口统计学数据。

评估即刻种植体的初期稳定性。

评估术后即刻负重的可行性 (见表 1)。

(表 1) 患者人口统计学数据，种植体初期稳定性及修复体即刻负重情况

Case	Age	Gender	Pterygoid implant		Anterior implant		Tilted implant		Zygomatic implant		Immediate load
			R	L	R	L	R	L	R	L	
1	67	M	Px	P1	A1	A1	T1	T1	Z2	-	YES
2	53	F	P1	Px	A2	A2	T1	T1	Z2	Z1	YES
3	55	M	P1	P1	A1	A1	T1	T1	-	-	YES
4	49	F	P1	P1	A1	A1	Tx	Tx	Z2	Z2	YES
5	58	M	P1	P1	Ax	Ax	Tx	Tx	Z1,Z3	Z1, Z3	YES
6	46	F	P1	P1	A1	A1	T1	Tx	-	Z2	YES
7	69	M	P1	P1	A1	A1	T1	T1	-	-	YES
8	63	M	P1	P1	A1	A1	T1	T1	-	-	YES
9	44	F	P1	P1	A1	A1	T1	Tx	-	Z2	YES
10	73	M	P1	P1	A1	A1	Tx	Tx	Z2	Z2	YES
11	68	M	P1	P1	A2	A2	Tx	T2	Z1	-	YES
12	49	F	P1	P1	A2	A2	Tx	Tx	Z1	Z1	YES
13	62	M	P1	P1	A1	A1	T1	T1	-	-	YES
14	66	F	P1	P1	Ax	Ax	Tx	Tx	Z1,Z3	Z1,Z3	YES
15	58	F	P1	P1	A1	A1	Tx	Tx	Z1	Z1	YES

P= Pterygoid Implant A1= Intraalveolar Anterior Implant A2= Transnasal Anterior Implant T1= Tilted Implant Intraalveolar T2= Tilted Implant Extraalveolar Z1= Zygomatic Implant Premolar Region Z2= Zygomatic Implant Molar Region Z3= Zygomatic Implant Anterior Region

结果

接受 PATZi 方案治疗的 15 名患者中，7 名为女性，8 名为男性，年龄范围为 44 至 73 岁。

在植入的 112 颗种植体中：

28/30 颗翼突种植体达到初期稳定性。

26/30 颗前牙区种植体达到初期稳定性：

20 颗为牙槽内种植体（A1）

6 颗为经鼻种植体（A2）

15/30 颗倾斜种植体达到初期稳定性。

所有患者在术后均接受了即刻负重修复。

结论与临床意义

PATZi 方案在经验丰富的临床医生手中，通过结合常规种植体与远程锚定种植体，可成功应对严重的上颌骨萎缩，提供获得初期稳定性和实现即刻负重的可行替代方案。

在某些情况下，若无法获得即刻负重所需的初期稳定性或足够的前后向支撑，则应考虑植入颧骨种植体。然而，本研究的观察周期较短，可能不足以全面评估 PATZi 方案的长期成功率或失败风险。

后续随访应包括：

评估种植体的长期存留率。

监测修复体的稳定性。

观察潜在并发症（如种植体失败，骨吸收或修复体适配不良）。

此外，定期术后评估（包括术后 6 个月，1 年及每年的放射学分析和临床检查）将有助于更全面地了解该方案的长期有效性和安全性。

未来的研究应包括更长时间的随访，以验证本研究结果并进一步优化 PATZi 方案的临床应用。

References

1. The Glossary of Prosthodontic Terms 2023: Tenth Edition. (2023). The Journal of prosthetic dentistry, 130(4 Suppl 1), e1–e3.
2. Bedrossian, E., Sullivan, R. M., Fortin, Y., Malo, P., & Indresano, T. (2008). Fixed-prosthetic implant restoration of the edentulous maxilla: a systematic pretreatment evaluation method. *Journal of oral and maxillofacial surgery : official journal of the American Association of Oral and Maxillofacial Surgeons*, 66(1), 112–122.
3. Zarb, George & Bolender, C.L.. (2004). *Prosthodontic treatment for edentulous patients: complete dentures and implant-supported prostheses*. 12 th ed. St. Louis: Mosby Inc. 190-207.
4. Schwarz F, Schär A, Nelson K, Fretwurst T, Flügge T., & Ramanauskaite A, Recommendations for Implant-Supported Full-Arch Rehabilitations in Edentulous Patients: The Oral Reconstruction Foundation Consensus Report. *International Journal of Prosthodontics*. 2021;34.
5. Maló, P., Rangert, B., & Nobre, M. (2003). "All-on-Four" immediate-function concept with Brånemark System implants for completely edentulous mandibles: a retrospective clinical study. *Clinical implant dentistry and related research*, 5 Suppl 1, 2–9.
6. Ponnusamy, S., Gonzalez, J., & Holtzclaw, D. (2023). A systematic approach to restoring full arch length with maxillary fixed implant reconstruction: The PATZi protocol. *The International Journal of Oral & Maxillofacial Implants*, 38(5), 996-1004.
7. Holtzclaw, D. (2023). Remote anchorage solutions for severe maxillary atrophy: Zygomatic implants, pterygoid implants, transnasal implants, piriform rim implants, nasopalatine implants, and trans-sinus dental implants. *Zygoma Partners, LLLP*

Case report

萎縮上顎に対する遠隔支持治療法： UFM 歯学部における PATZi プロトコルの適用—症例シリーズ

Remote Anchorage Solutions for Atrophic Maxilla: Application of the PATZi Protocol in Patients at the Faculty of Dentistry, UFM – A Case Series

Jimmy Sandoval¹⁾ Rodrigo Cayarga^{1,3)} Erick Lima^{1,3)} Luis Grisolia^{2,3)} Juan Gonzalez³⁾

1) Advanced Implantology Department. Faculty of Dentistry, Francisco Marroquín University, Guatemala.

2) Restorative Department. Faculty of Dentistry, Francisco Marroquín University, Guatemala.

3) Continues Education Department. Faculty of Dentistry, Francisco Marroquín University, Guatemala.

抄録 (Abstract)

上顎骨萎縮は、骨密度の低下および高さや厚みの減少を特徴とし、歯科インプラント治療の外科的および補綴的段階において大きな課題をもたらします。

従来の治療法である粘膜支持型総義歯は、患者の不快感、補綴物の安定性の低下、および進行性の歯槽骨吸収を引き起こすことが多くあります。

一方、インプラント支持型補綴物は、保持力、安定性、咀嚼機能の向上を提供する優れた治療法として確立されています。しかし、骨量の不足および前後方向の分布の不十分さが、萎縮した上顎におけるインプラント埋入を困難にする要因となります。

PATZi プロトコルは、これらの課題に対処するための体系的なアプローチとして開発されました。本プロトコルでは、従来型のインプラントと遠位固定型インプラントの両方を活用し、萎縮した上顎における補綴的リハビリテーションを最適化します。

また、本プロトコルは解剖学的適合性と初期安定性を優先した構造化アルゴリズムを用いることで、仮固定補綴物の即時荷重を可能にします。インプラント埋入の流れは、翼突骨インプラント (P1) から始まり、次に前歯部の二皮質固定部位 (A1 または A2) に移行し、その後前磨牙部に従来型の傾斜インプラント (T1 または T2) を配置します。十分な安定性が得られない場合、最終手段として頬骨インプラント (Z1, Z2, Z3) を使用します。

明確な外科的フレームワークを確立することで、PATZi プロトコルは一貫した治療結果を確保し、即時荷重の実現を可能にします。本プロトコルでは、各インプラントの推奨埋入トルクを最低 30 Ncm、または総埋入トルクを 120 Ncm とすることが推奨されています。この革新的なアプローチにより、患者の満足度、補綴物の機能、および萎縮した上顎の長期的なリハビリテーションの成功が向上します。

キーワード：

Key words : Alveolar bone resorption, Immediate loading, Bicortical anchorage, Pterygoid implants, Zygomatic implants, Transnasal implants, PATZi protocol, Remote anchorage implants, Insertion torque, Atrophic maxilla

背景

上顎骨萎縮は、骨密度の低下および高さや厚みの減少を特徴とする骨吸収であり、歯科インプラント治療の外科的および補綴的段階において大きな課題を引き起こします。¹

このような患者のリハビリテーションは困難であり、補綴物の安定性、適切な発音、および安定した咀嚼機能の確保が依然として主要な課題となっています。²

従来、これらの患者に対する治療は粘膜支持型総義歯に依存してきました。これは喪失または萎縮した軟組織および硬組織を補うためのアクリル製の装置であり、上顎粘膜によってのみ支えられる可撤式補綴物です。¹

しかし、総義歯には重大な欠点があり、安定性の低さ、支持力と固位力の不足、患者の不快感などが挙げられます。また、軟組織への刺激を引き起こすことがあります。³ さらに、総義歯の使用は歯槽骨の持続的な萎縮を促進し、垂

直および水平方向の骨量減少につながる可能性があります。²

このような問題に対する理想的な解決策は、インプラント支持型補綴物です。これは優れた固位力、安定性、咀嚼機能を提供し、最終的に患者の生活の質（QOL）を向上させることができます。⁴ 特に、P. Malóによって提唱された All-on-4 コンセプト⁵は、インプラント支持型補綴の修復方法として広く採用されています。しかし、インプラント治療における最大の課題の一つは、骨量の不足と前後方向の分布の不十分さ⁶であり、これがインプラント埋入を困難にする要因となっています。

PATZi プロトコルの導入

このような背景のもと、PATZi プロトコルは萎縮した上顎の補綴的リハビリテーションにおける有望な技術として確立されました。本プロトコルは、従来型の歯科インプラント（傾斜型・平行型）と遠位固定型インプラント（翼突骨、鼻口蓋、鼻棘、経鼻、経上顎洞、頬骨）を体系的なアルゴリズムに基づいて組み合わせることで、仮固定補綴物の即時荷重を可能にすることを主な目的としています。⁶

PATZi プロトコルは、萎縮した上顎におけるインプラント埋入のための体系的な手術手順を提供します。

インプラント埋入の手順

1. 第一段階：翼突骨インプラント（P1）の埋入

まず、上顎臼歯部に翼突骨インプラント（P1）を埋入します。

もし十分な初期安定性が得られない場合、そのインプラントは失敗（Px）と分類されます。^{6,7}

2. 第二段階：前歯部インプラントの埋入（二皮質固定）

鼻棘、梨状口縁、外側鼻壁などの解剖学的部位に二皮質固定インプラント（A1 カテゴリ）を埋入します。

これらの部位が適応外の場合、代替として経鼻インプラント（A2 カテゴリ）を埋入します。必要な埋入トルクが得られない場合、そのインプラントは失敗（Ax）と分類されます。^{6,7}

3. 第三段階：前臼歯部インプラントの埋入

前臼歯部には常規の傾斜インプラント（T1 カテゴリ）を埋入し、二皮質固定は行いません。

これが困難な場合、代替として外側鼻壁への遠位固定（T2 カテゴリ）を行います。十分な初期安定性が得られない場合、そのインプラントは失敗（Tx）と分類されます。^{6,7}

4. 最終段階：頬骨インプラントの埋入（Z カテゴリ）

上記のすべての方法で適切な固定が得られなかった場合、最終手段として頬骨インプラントを使用します。

最後に、前述のいずれの方法でも成功しなかった場合、ザイゴマインプラントが最後の手段として用いられます。これらは、インプラントの突出部位に応じて、小白歯（Z1）、大白歯（Z2）、または前歯（Z3）領域に配置されます。^{6,7}

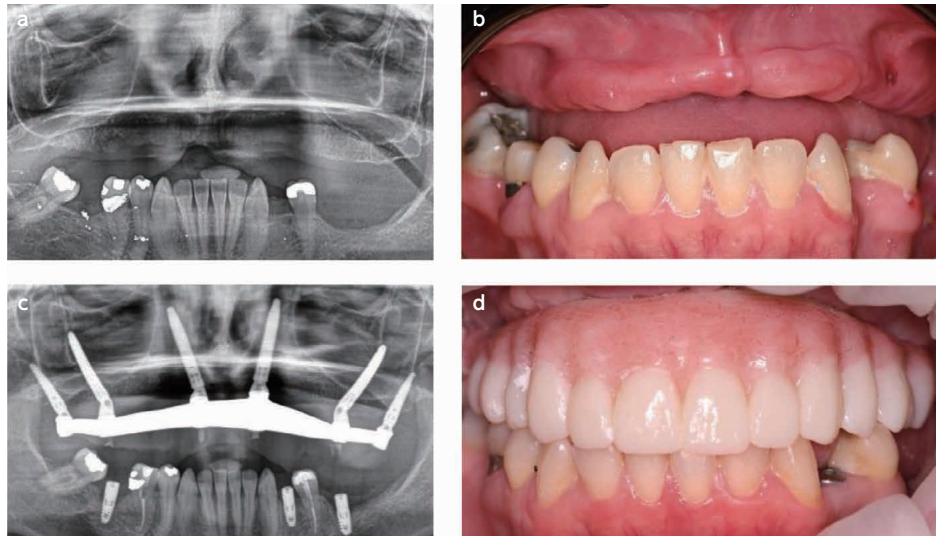
PATZi プロトコルの臨床的意義

PATZi プロトコルは、萎縮した上顎におけるインプラント埋入を体系化し、最適な生体力学的構成を確保することで、即時荷重を可能にするための手術手順を提供します。

現在、特定の最小埋入トルクの基準は確立されていませんが、一般的には即時荷重を可能にするために、各インプラントあたり最低 30 Ncm、または総埋入トルク 120 Ncm が推奨されます。⁶

このプロトコルに従うことで、外科医は一貫した治療結果を得るとともに、必要に応じた将来の追加処置を効果的に計画することが可能になります。

PATZi プロトコルの適用:



(図1)

- a) 44歳の女性患者。歯周病および外傷による骨喪失を認める。
 b) 術前の患者の臨床状況
 c) 本症例においては、PATZiアルゴリズムに従い、まず両側に翼状突起インプラント (P1) を配置した。次いで前部領域に注目した結果、両側の歯槽内インプラントでは初期固定が確保されなかったため、側鼻壁骨を固定する歯槽外インプラント (A2) を配置した。さらに、従来型の傾斜インプラントおよび経洞インプラントを試みたが、いずれも初期固定が達成されなかったため (Tx), PATZiプロトコルが示すザイゴマインプラントの適応に従い、Z1形態のザイゴマインプラントを配置し、満足のいく結果を得た。
 d) 最終補綴物装着後の臨床写真, 6か月後のハイブリッド補綴物によるリハビリテーションの臨床写真。

目的:

本症例シリーズの目的は、萎縮上顎における PATZi プロトコルの適用例を提示することにより、文献の充実に寄与することである。

材料および方法

2023年1月から2023年10月までの期間に、Francisco Marroquín 大学歯学部において、萎縮上顎を有する計15名の患者に治療を施した。手術手技は、O.R.C.A.A. 外科技術チームによって PATZi プロトコルを用いて実施された。

【インプラント配置の概要】

計112本の歯科インプラントが埋入された。これには以下が含まれる:

- 30本の翼状突起 (P) インプラント
- 30本の前部 (A) インプラント
- 30本の傾斜 (T) インプラント

即時補綴物の荷重に必要な十分な一次安定性 ($\geq 35\text{N}$) が得られなかったことおよび前後分布を強化するため、さらに22本のザイゴマインプラント (Zi) が以下の通り配置された:

- 小白歯領域から露出する10本 (Z1)
- 大白歯領域から露出する8本 (Z2)
- 前歯部領域から露出する4本 (Z3)

【データ収集および評価】

術前の人口統計学的データが記録された。

即時インプラントの初期固定性が評価された。

術後の即時荷重可能性が評価された (表 1 参照)。

(表 1) 患者の人口統計, インプラントの初期固定性, および補綴物の即時荷重

Case	Age	Gender	Pterygoid implant		Anterior implant		Tilted implant		Zygomatic implant		Immediate load
			R	L	R	L	R	L	R	L	
1	67	M	Px	P1	A1	A1	T1	T1	Z2	-	YES
2	53	F	P1	Px	A2	A2	T1	T1	Z2	Z1	YES
3	55	M	P1	P1	A1	A1	T1	T1	-	-	YES
4	49	F	P1	P1	A1	A1	Tx	Tx	Z2	Z2	YES
5	58	M	P1	P1	Ax	Ax	Tx	Tx	Z1,Z3	Z1, Z3	YES
6	46	F	P1	P1	A1	A1	T1	Tx	-	Z2	YES
7	69	M	P1	P1	A1	A1	T1	T1	-	-	YES
8	63	M	P1	P1	A1	A1	T1	T1	-	-	YES
9	44	F	P1	P1	A1	A1	T1	Tx	-	Z2	YES
10	73	M	P1	P1	A1	A1	Tx	Tx	Z2	Z2	YES
11	68	M	P1	P1	A2	A2	Tx	T2	Z1	-	YES
12	49	F	P1	P1	A2	A2	Tx	Tx	Z1	Z1	YES
13	62	M	P1	P1	A1	A1	T1	T1	-	-	YES
14	66	F	P1	P1	Ax	Ax	Tx	Tx	Z1,Z3	Z1,Z3	YES
15	58	F	P1	P1	A1	A1	Tx	Tx	Z1	Z1	YES

P= Pterygoid Implant A1= Intraalveolar Anterior Implant A2= Transnasal Anterior Implant T1= Tilted Implant Intraalveolar T2= Tilted Implant Extraalveolar Z1= Zygomatic Implant Premolar Region Z2= Zygomatic Implant Molar Region Z3= Zygomatic Implant Anterior Region

結果：

PATZi プロトコルで治療された 15 名の患者は、7 名が女性、8 名が男性であり、年齢は 44 歳から 73 歳であった。埋入された 112 本のインプラントのうち、翼状突起インプラント 30 本中 28 本、前歯部インプラント 30 本中 26 本 (内歯槽型 20 本 [A1], 経鼻型 6 本 [A2]), 傾斜インプラント 30 本中 15 本が初期固定性を示した。全患者が手術後に歯科インプラントの即時荷重を受けた。

結論および臨床的意義：

熟練の臨床医の手により、従来型および遠隔支持型インプラントを組み合わせた PATZi プロトコルは、重度の上顎萎縮症例を解決し、初期固定性の確保および歯科インプラントの即時荷重の達成に対する実行可能な代替手段である。特に、即時荷重のための初期固定性および十分な前後分布が確保されなかった症例においては、ザイゴマインプラントの配置が示唆される。

しかしながら、本研究における観察期間は、プロトコルの長期的成功または失敗を十分に評価するには短すぎる可能性がある。追跡観察には、インプラントの耐久性の評価、補綴物の安定性の評価、およびインプラントの失敗、骨吸収、または補綴物の不適合などの潜在的な合併症の監視が含まれるべきである。術後 6 ヶ月、1 年、及びその後毎年放射線分析および臨床検査を含む定期的な評価により、プロトコルの長期的な有効性および安全性についてより包括的な理解が得られるであろう。これらの知見を検証し、PATZi プロトコルの適用をさらに洗練するためには、より長期間の追跡期間を有する将来の研究が不可欠である。

参考文献

1. The Glossary of Prosthodontic Terms 2023: Tenth Edition. (2023). *The Journal of prosthetic dentistry*, 130(4 Suppl 1), e1-e3.
2. Bedrossian, E., Sullivan, R. M., Fortin, Y., Malo, P., & Indresano, T. (2008). Fixed-prosthetic implant restoration of the edentulous maxilla: a systematic pretreatment evaluation method. *Journal of oral and maxillofacial surgery : official journal of the American Association of Oral and Maxillofacial Surgeons*, 66(1), 112-122.
3. Zarb, George & Bolender, C.L.. (2004). *Prosthodontic treatment for edentulous patients: complete dentures and implant-supported prostheses*. 12 th ed. St. Louis: Mosby Inc. 190-207.
4. Schwarz F, Schär A, Nelson K, Fretwurst T, Flügge T., & Ramanauskaite A, Recommendations for Implant-Supported Full-Arch Rehabilitations in Edentulous Patients: The Oral Reconstruction Foundation Consensus Report. *International Journal of Prosthodontics*. 2021;34.
5. Maló, P., Rangert, B., & Nobre, M. (2003). "All-on-Four" immediate-function concept with Brånemark System implants for completely edentulous mandibles: a retrospective clinical study. *Clinical implant dentistry and related research*, 5 Suppl 1, 2-9.
6. Ponnusamy, S., Gonzalez, J., & Holtzclaw, D. (2023). A systematic approach to restoring full arch length with maxillary fixed implant reconstruction: The PATZi protocol. *The International Journal of Oral & Maxillofacial Implants*, 38(5), 996-1004.
7. Holtzclaw, D. (2023). Remote anchorage solutions for severe maxillary atrophy: Zygomatic implants, pterygoid implants, transnasal implants, piriform rim implants, nasopalatine implants, and trans-sinus dental implants. *Zygoma Partners, LLLP*

Case report

Soluciones de anclaje remoto para maxilares atróficos: Aplicación del protocolo PATZi en pacientes de la Facultad de Odontología, UFM – Serie de casos

Jimmy Sandoval ¹⁾ Rodrigo Cayarga ^{1,3)} Erick Lima ^{1,3)} Luis Grisolia ^{2,3)} Juan Gonzalez ³⁾

1) Departamento de Implantología Avanzada. Facultad de Odontología, Universidad Francisco Marroquín, Guatemala.

2) Departamento de Restauración. Facultad de Odontología, Universidad Francisco Marroquín, Guatemala.

3) Departamento de Educación Continua. Facultad de Odontología, Universidad Francisco Marroquín, Guatemala.

Resumen

La atrofia ósea maxilar, caracterizada por una reducción de la densidad ósea y una disminución de la altura y el grosor, presenta desafíos significativos durante las fases quirúrgica y restauradora del tratamiento con implantes dentales. La rehabilitación tradicional con prótesis completas soportadas por la mucosa a menudo genera incomodidad en el paciente, estabilidad protésica limitada y reabsorción ósea alveolar progresiva. En contraste, las prótesis soportadas por implantes han surgido como una solución superior, proporcionando mejor retención, estabilidad y función masticatoria. Sin embargo, la deficiencia de volumen óseo y la distribución inadecuada en el sentido anteroposterior suelen dificultar la colocación de implantes en maxilares atróficos.

El protocolo PATZi ha sido desarrollado como un enfoque sistemático para abordar estos desafíos, utilizando tanto implantes dentales convencionales como implantes de anclaje remoto para optimizar la rehabilitación protésica en maxilares atróficos. Este protocolo permite la carga inmediata de prótesis fijas provisionales mediante un algoritmo estructurado que prioriza la colocación de los implantes en función de la idoneidad anatómica y la estabilidad primaria.

La secuencia comienza con los implantes pterigoideos (P1) y continúa con los sitios de anclaje bicortical anterior (A1 o A2), seguidos de implantes angulados convencionales en la región premolar (T1 o T2). Los implantes cigomáticos (Z1, Z2, Z3) se utilizan como último recurso en casos de estabilidad insuficiente.

Al establecer un marco quirúrgico claro, el protocolo PATZi garantiza resultados consistentes y facilita la carga protésica inmediata, con un torque de inserción recomendado de al menos 30 Ncm por implante o un total de 120 Ncm. Este enfoque innovador mejora la satisfacción del paciente, la función protésica y el éxito a largo plazo en la rehabilitación de maxilares atróficos.

Key words : Alveolar bone resorption, Immediate loading, Bicortical anchorage, Pterygoid implants, Zygomatic implants, Transnasal implants, PATZi protocol, Remote anchorage implants, Insertion torque, Atrophic maxilla

Introducción

La atrofia ósea maxilar se define como la reabsorción ósea que se percibe clínicamente por una disminución en la densidad ósea y una reducción en altura y grosor,¹ lo que complica las fases quirúrgicas y restaurativas de los implantes dentales. La rehabilitación de estos pacientes, asegurando estabilidad protésica, fonética adecuada y una función masticatoria estable, representa un desafío importante.²

El tratamiento convencional para estos pacientes ha sido durante mucho tiempo la dentadura completa soportada por mucosa, un dispositivo acrílico destinado a reemplazar tejidos duros y blandos perdidos (como dientes y tejidos atróficos), siendo un dispositivo removible estrictamente soportado por la mucosa maxilar.¹

Las desventajas de la dentadura completa incluyen la falta de estabilidad, soporte y retención de la prótesis en los tejidos, lo que se traduce en incomodidad para el paciente, ya que puede causar irritación en los tejidos blandos.³ Además, el uso de una dentadura completa soportada por mucosa puede resultar en una atrofia continua del hueso alveolar, tanto en sus dimensiones verticales como horizontales.²

La solución ideal es la prótesis soportada por implantes, ya que proporciona una alta calidad de vida y satisfacción a los pacientes, relacionada con la retención, estabilidad y facilidad de masticación.⁴ La configuración All-on-4, propuesta por P. Maló,⁵ ha sido ampliamente adoptada para la restauración de prótesis soportadas por implantes dentales. Sin embargo, un problema común en implantología es la falta de volumen óseo y la distribución anteroposterior deficiente.⁶

En este contexto, el protocolo PATZi ha surgido como una técnica prometedora para la rehabilitación protésica en

maxilares atróficos. Este protocolo es un algoritmo sistemático que se centra en el uso de implantes dentales convencionales (angulados, paralelos) y de anclaje remoto (pterigoideos, nasopalatinos, espina nasal, transnasales, transinusales, cigomáticos) siguiendo una secuencia lógica. El objetivo principal es permitir la carga inmediata de una prótesis fija provisional.⁶

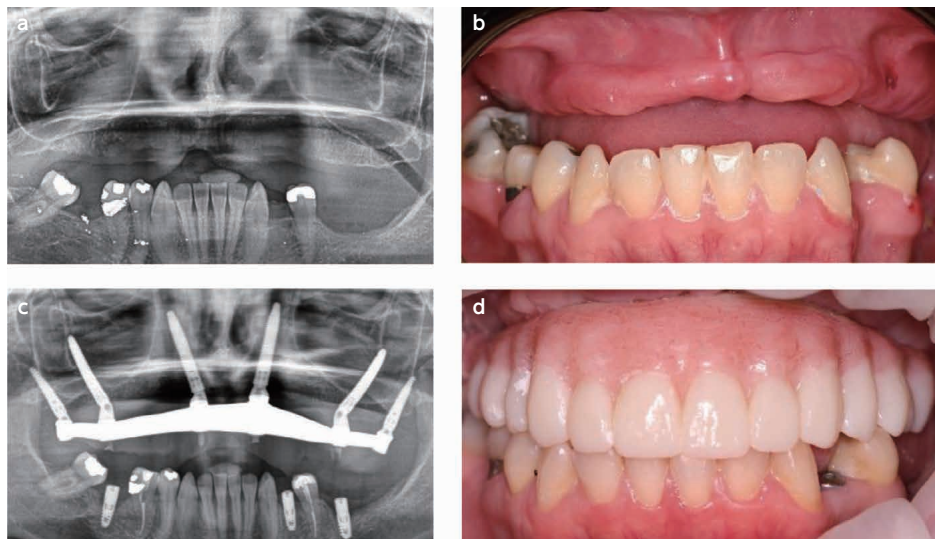
El protocolo PATZi describe una secuencia quirúrgica para la colocación de implantes dentales en maxilares atróficos utilizando un enfoque sistemático: comienza con la colocación de implantes pterigoideos (P1) en la región molar del maxilar. Si no se logra una estabilidad primaria adecuada, se clasifica como fallido (Px).^{6,7}

El siguiente paso es la colocación de implantes dentales en la región anterior del maxilar con anclaje bicortical. Se utilizan áreas anatómicas como la espina nasal, el hueso piriforme y la pared lateral de la nariz (categoría A1). Si estas áreas están contraindicadas, se emplean implantes dentales transnasales (categoría A2). Si no se logra el torque de inserción requerido, se clasifica como fallido (Ax). Los implantes convencionales angulados se colocan en la región premolar sin anclaje bicortical (categoría T1). Si esto no es posible, se utiliza anclaje remoto en la pared lateral nasal (categoría T2). Si no se obtiene la estabilidad primaria requerida, se clasifica como fallido (Tx).^{6,7}

Finalmente, si cualquiera de las categorías anteriores falla, se utilizan implantes dentales cigomáticos como último recurso. Estos pueden colocarse en la región premolar (Z1), molar (Z2) o anterior (Z3), dependiendo del sitio de emergencia del implante.^{6,7}

El protocolo PATZi proporciona un marco consistente y sistemático para la colocación de implantes dentales en maxilares atróficos, garantizando una configuración biomecánica adecuada y facilitando la carga inmediata de prótesis soportadas por implantes dentales. Aunque no se ha establecido un torque de inserción mínimo específico, generalmente se requiere un mínimo de 30 Ncm por implante o un torque total de inserción de 120 Ncm para permitir la carga inmediata.⁶ Este protocolo ayuda a los cirujanos a lograr resultados consistentes y planificar intervenciones futuras necesarias.

El protocolo PATZi aplicado:



(Fig.1)

- Paciente femenina de 44 años con pérdida ósea debido a enfermedad periodontal y una lesión traumática.
- Situación clínica de la paciente antes de la cirugía.
- Siguiendo el algoritmo PATZi en este caso, primero se colocaron pterigoideos bilaterales (P1). Luego se dirigió la atención a la región anterior, donde los implantes intraalveolares bilaterales no lograron estabilidad primaria, por lo que se lograron implantes extraalveolares que comprometieron el hueso de la pared nasal lateral (A2). Se intentaron implantes tradicionales inclinados e implantes transinusales, pero no mostraron estabilidad primaria (Tx). El protocolo PATZi demostró la indicación de implantes cigomáticos, por lo que se colocaron satisfactoriamente implantes cigomáticos en configuración Z1.
- Fotografía clínica después de la entrega de la prótesis final, rehabilitación con prótesis híbrida después de 6 meses.

Objetivo:

El objetivo de esta serie de casos es contribuir a la documentación presentando la aplicación del protocolo PATZi en maxilares atróficos.

Materiales y métodos:

Quince pacientes con maxilares atróficos se presentaron en la clínica dental de la Facultad de Odontología de la Universidad Francisco Marroquín entre enero de 2023 y octubre de 2023. Los pacientes fueron tratados quirúrgicamente utilizando el protocolo PATZi por el personal de cirujanos de O.R.C.A.A.

Se colocó un total de 112 implantes dentales, incluidos 30 implantes pterigoideos (P), 30 implantes anteriores (A) y 30 implantes inclinados (T). Debido a la falta de estabilidad primaria ($\geq 35N$) para lograr la carga inmediata de la prótesis y mejorar la distribución anteroposterior, se colocaron 22 implantes cigomáticos (Zi).

Por lo tanto, se colocaron 10 implantes cigomáticos con la plataforma emergiendo en la región premolar (Z1), 8 implantes en la región molar (Z2) y 4 implantes en la región anterior (Z3). Se recopiló datos demográficos preoperatorios y, para comprender la aplicación del protocolo PATZi, se midieron la estabilidad primaria de los implantes inmediatos y la posibilidad de carga inmediata después de la cirugía de la prótesis (Tabla 1).

(Tabla 1) Demografía, estabilidad primaria del implante y carga inmediata de la prótesis.

Caso	Edad	Sexo	Implante Pterigoideo		Implante Anterior		Implante Inclinado		Implante Cigomático		Carga Inmediata
			Derecho	Izquierdo	Derecho	Izquierdo	Derecho	Izquierdo	Derecho	Izquierdo	
1	67	M	Px	P1	A1	A1	T1	T1	Z2	-	Sí
2	53	F	P1	Px	A2	A2	T1	T1	Z2	Z1	Sí
3	55	M	P1	P1	A1	A1	T1	T1	-	-	Sí
4	49	F	P1	P1	A1	A1	Tx	Tx	Z2	Z2	Sí
5	58	M	P1	P1	Ax	Ax	Tx	Tx	Z1,Z3	Z1, Z3	Sí
6	46	F	P1	P1	A1	A1	T1	Tx	-	Z2	Sí
7	69	M	P1	P1	A1	A1	T1	T1	-	-	Sí
8	63	M	P1	P1	A1	A1	T1	T1	-	-	Sí
9	44	F	P1	P1	A1	A1	T1	Tx	-	Z2	Sí
10	73	M	P1	P1	A1	A1	Tx	Tx	Z2	Z2	Sí
11	68	M	P1	P1	A2	A2	Tx	T2	Z1	-	Sí
12	49	F	P1	P1	A2	A2	Tx	Tx	Z1	Z1	Sí
13	62	M	P1	P1	A1	A1	T1	T1	-	-	Sí
14	66	F	P1	P1	Ax	Ax	Tx	Tx	Z1,Z3	Z1,Z3	Sí
15	58	F	P1	P1	A1	A1	Tx	Tx	Z1	Z1	Sí

P= Implante Pterigoideo A1= Implante Anterior Intraalveolar A2= Implante Anterior Transnasal T1= Implante Inclinado Intraalveolar T2= Implante Inclinado Extraalveolar Z1= Región Premolar del Implante Cigomático Z2= Implante Cigomático Región Molar Z3= Región Anterior del Implante Cigomático

Resultados:

De los 15 pacientes tratados con el protocolo PATZi, 7 fueron mujeres y 8 fueron hombres, con un rango de edad de 44 a 73 años. De los 112 implantes colocados, 28/30 implantes pterigoideos, 26/30 implantes anteriores (20 intraalveolares (A1), 6 transnasales (A2)) y 15/30 implantes inclinados mostraron estabilidad primaria. Todos los pacientes recibieron carga inmediata de los implantes dentales después de la cirugía.

Conclusiones e implicaciones clínicas:

El protocolo PATZi, en manos de clínicos expertos, que incorpora tanto implantes convencionales como de anclaje remoto, resuelve casos de atrofia maxilar severa y es una alternativa viable para lograr estabilidad primaria y obtener carga inmediata de implantes dentales. En casos particulares donde no se logró estabilidad primaria para carga inmediata ni una distribución anteroposterior adecuada, se indica la colocación de implantes cigomáticos.

Sin embargo, el periodo de observación en este estudio puede ser demasiado corto para evaluar completamente el éxito o fracaso a largo plazo del protocolo. Las observaciones de seguimiento deben incluir la evaluación de la longevidad de los implantes, la estabilidad protésica y el monitoreo de posibles complicaciones como fallos de implantes, reabsorción ósea o desajuste de prótesis. Las evaluaciones posquirúrgicas regulares, incluyendo análisis radiográficos y exámenes clínicos a los 6 meses, 1 año y anualmente después de eso, proporcionarían una comprensión más completa

de la eficacia y seguridad a largo plazo del protocolo. Se necesitan estudios futuros con períodos de seguimiento más prolongados para validar estos hallazgos y refinar aún más la aplicación del protocolo PATZi.

References

1. The Glossary of Prosthodontic Terms 2023: Tenth Edition. (2023). The Journal of prosthetic dentistry, 130(4 Suppl 1), e1–e3.
2. Bedrossian, E., Sullivan, R. M., Fortin, Y., Malo, P., & Indresano, T. (2008). Fixed-prosthetic implant restoration of the edentulous maxilla: a systematic pretreatment evaluation method. *Journal of oral and maxillofacial surgery : official journal of the American Association of Oral and Maxillofacial Surgeons*, 66(1), 112–122.
3. Zarb, George & Bolender, C.L.. (2004). *Prosthodontic treatment for edentulous patients: complete dentures and implant-supported prostheses*. 12 th ed. St. Louis: Mosby Inc. 190-207.
4. Schwarz F, Schär A, Nelson K, Fretwurst T, Flügge T, & Ramanauskaite A, Recommendations for Implant-Supported Full-Arch Rehabilitations in Edentulous Patients: The Oral Reconstruction Foundation Consensus Report. *International Journal of Prosthodontics*. 2021;34.
5. Maló, P., Rangert, B., & Nobre, M. (2003). "All-on-Four" immediate-function concept with Brånemark System implants for completely edentulous mandibles: a retrospective clinical study. *Clinical implant dentistry and related research*, 5 Suppl 1, 2–9.
6. Ponnusamy, S., Gonzalez, J., & Holtzclaw, D. (2023). A systematic approach to restoring full arch length with maxillary fixed implant reconstruction: The PATZi protocol. *The International Journal of Oral & Maxillofacial Implants*, 38(5), 996-1004.
7. Holtzclaw, D. (2023). Remote anchorage solutions for severe maxillary atrophy: Zygomatic implants, pterygoid implants, transnasal implants, piriform rim implants, nasopalatine implants, and trans-sinus dental implants. *Zygoma Partners, LLLP*